

Observation n°2

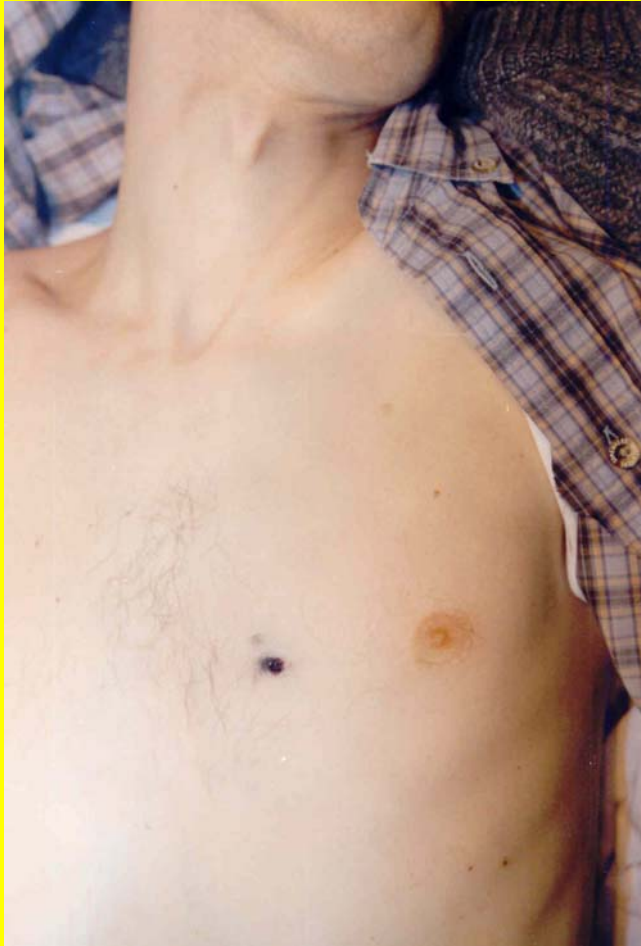*Docteur Sylvain LAINÉ
médecin légiste ANNECY*



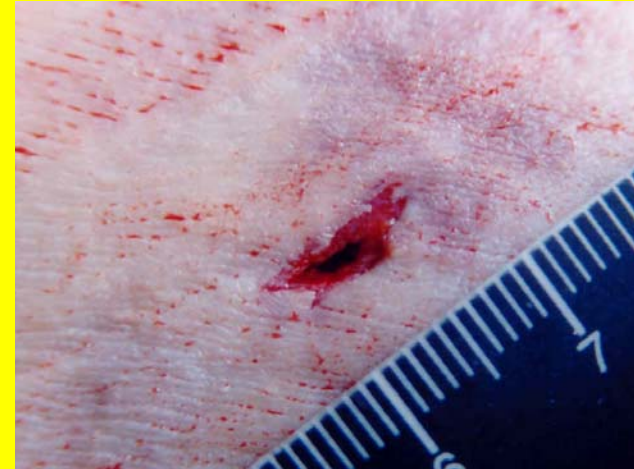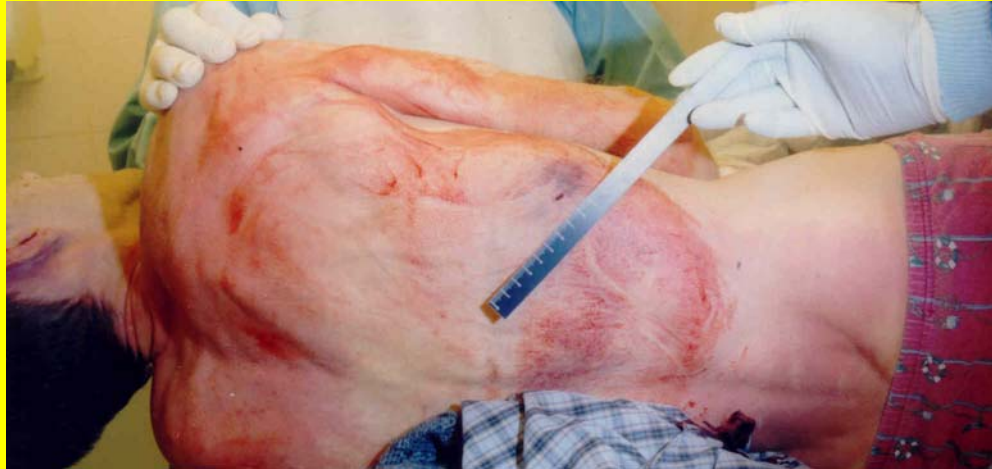*jeune homme de 39 ans, célibataire
n'avait jamais manifesté d'intention suicidaire
ne prenait pas de médicament
Son corps est retrouvé dans un champ non loin de sa voiture
garée sur le bord de la route.*



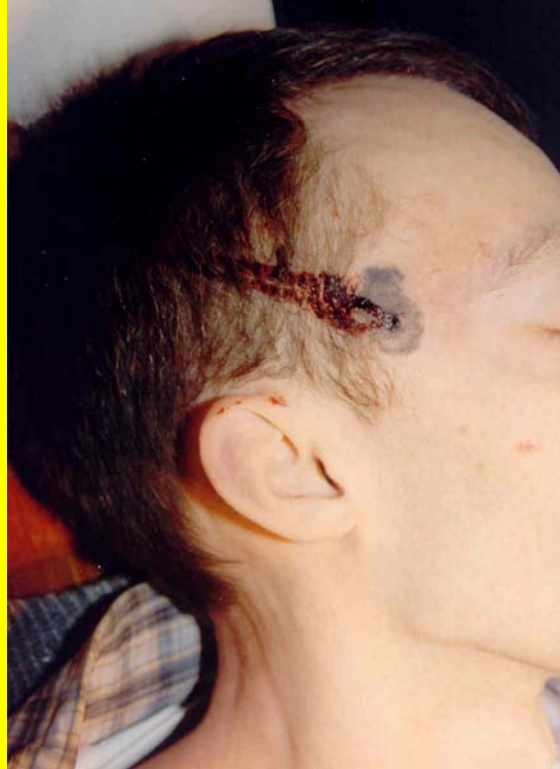*près du corps, un revolver calibre 22 LR à un coup
un étui à l'intérieur, un autre retrouvé dans l'herbe*



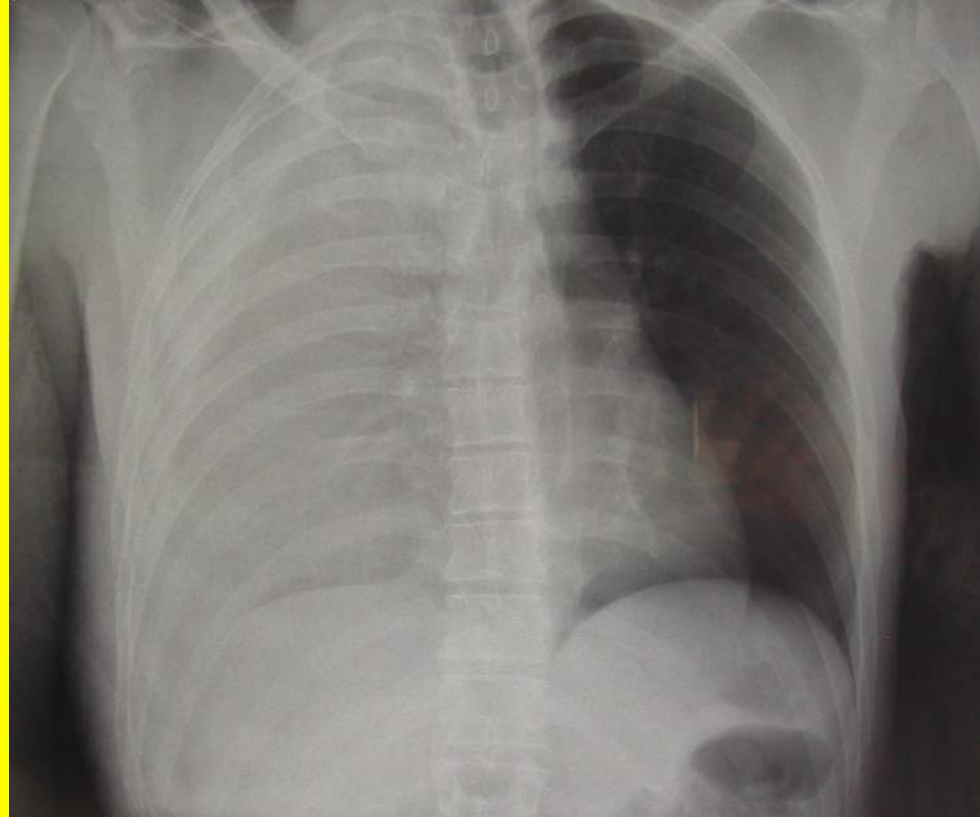
*orifice thoracique antérieur gauche situé
près du mamelon gauche mesurant 5 mm
de diamètre, circulaire et régulier
traces de brûlures sur ses berges,
petite collerette d'essuyage
traces de suie*

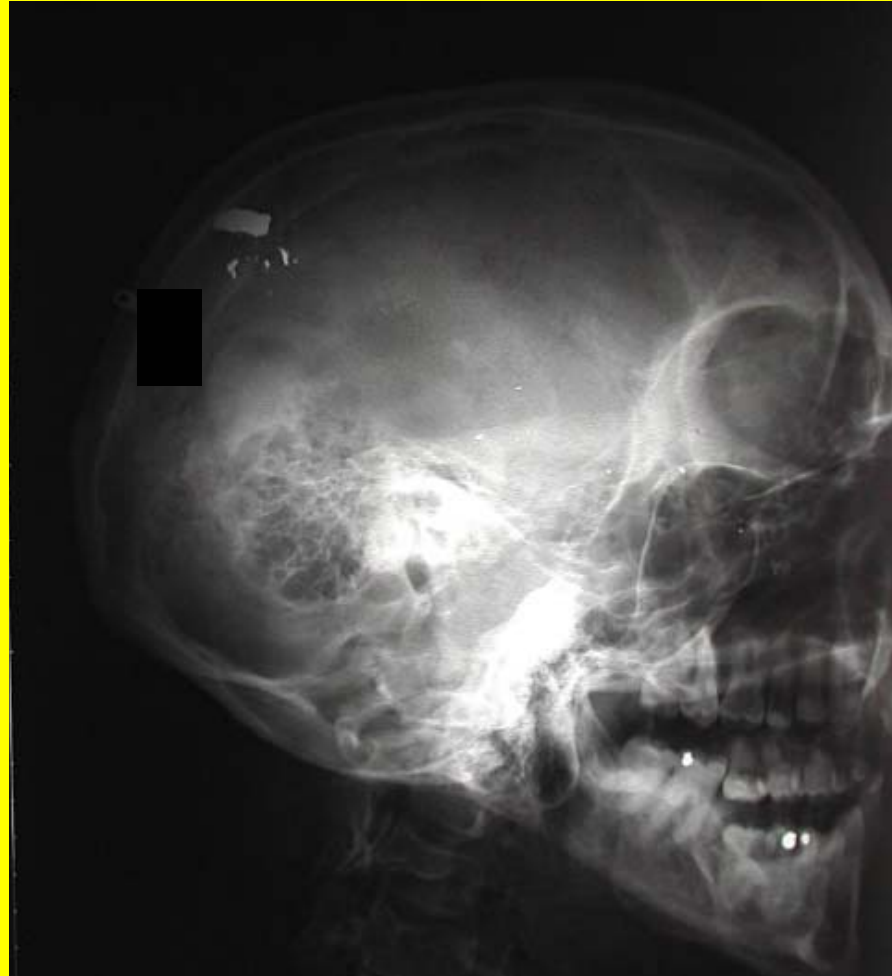

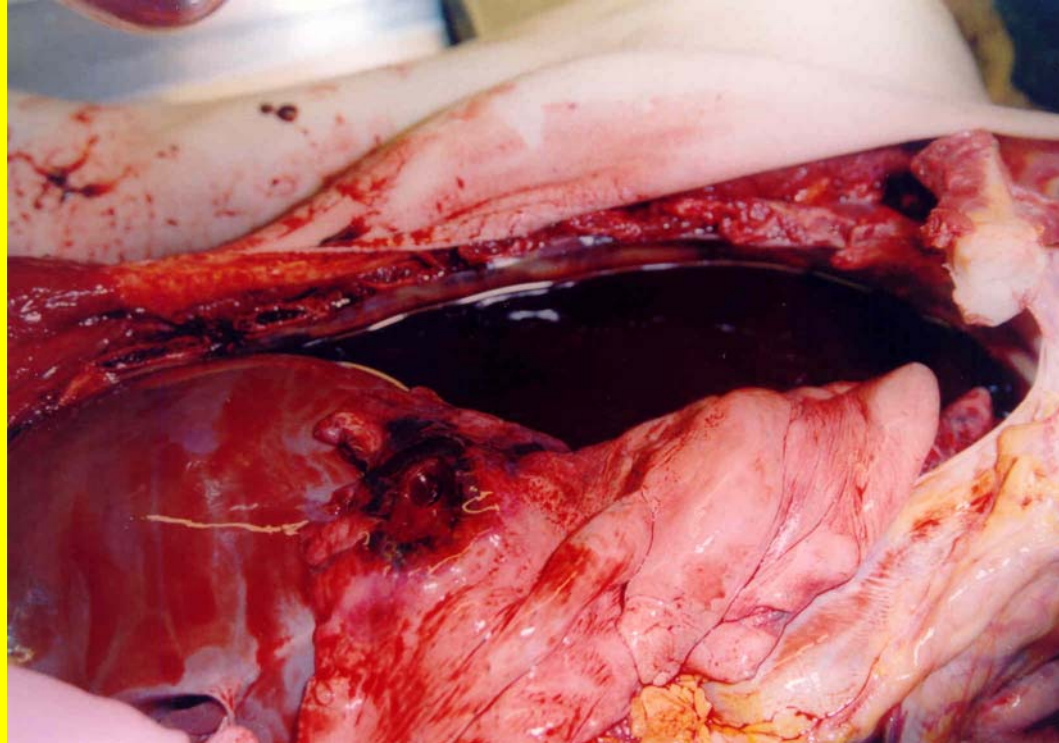
orifice thoracique postérieur droit mesurant 5 mm de diamètre, irrégulier, étoilé, sans trace de brûlure sur son pourtour, sans collerette, sans trace de suie.



*Un orifice temporal droit, mesurant 5 mm de diamètre, circulaire, régulier avec des traces de brûlures sur son pourtour et une petite collerette d'essuyage
Il existe aussi des traces de suie sur son pourtour (collerette de 4 mm de large) et au-dessus de l'orifice
on ne retrouve pas de tatouage
après nettoyage de la plaie on distingue une zone ecchymotique très peu marquée
L'aspect est en faveur d'un tir à bout touchant, mais peu appuyé.*







*Le cœur présente deux orifices d'égal diamètre (5mm)
le premier sur le ventricule droit (orifice d'entrée)
le second sur la face postérieure de l'oreillette droite
(orifice de sortie)*

*Le poumon droit est le siège de foyers hémorragiques avec
deux cavités compatible avec le passage d'un projectile,
l'une au niveau de la partie antérieure du lobe inférieur,
l'autre dans le segment postéro-latéral du même lobe.*



Au niveau crânien on retrouve le projectile dans la région osseuse pariéto-occipitale gauche, au milieu d'une zone fracturaire assez limitée (15 mm de diamètre).

*Paradoxalement il n'existe pas d'hématome extra-dural ni sous-dural
Lors de la coupe on peut reconstituer le trajet lésionnel du projectile avec une cavité permanente constituée d'un tunnel de faible diamètre (5 mm).
Il n'est pas constaté d'anomalie tissulaire autour de ce tunnel laissant penser que le projectile a traversé les régions hémisphériques cérébrales sans effet « yawing » marqué expliquant le peu de lésions cérébrales constatées*

L'examen des vêtements, des orifices, les constatations faites au cours de l'autopsie et les données balistiques permettent de dire que les lésions sont compatibles avec deux coups tirés à bout touchant.

La plaie thoracique a été responsable d'un épanchement sanguin thoracique droit qui, s'il a été très abondant s'est toutefois constitué suffisamment lentement pour permettre à la victime de rester consciente et de recharger son arme pour tirer un second coup

La pression sanguine dans le ventricule droit (25 mm Hg) est en effet très inférieure à celle mesurée dans le ventricule gauche (120 mm Hg)

De plus l'écoulement sanguin a été ralenti par le feuillet péricardique

On pourrait estimer à quelques dizaines de secondes le temps écoulé pendant lequel la victime a pu rester suffisamment lucide pour pouvoir recharger son arme

Même si les lésions cérébrales constatées sur le profil lésionnel du cerveau ne semblent pas majeures, il est très peu probable la plaie crânienne puisse résulter du premier tir

De telles lésions auraient été de nature à entraîner au minimum une perte de connaissance.

Le décès est donc compatible avec un acte suicidaire.

Dans cette observation on se dirigeait vers un crime en raison des deux plaies potentiellement mortelles

L'autopsie a permis de montrer que le décès était compatible avec un suicide